Ein Fall

von

Multiplen Fibromyomen des Uterus und der linken Tube

neben gleichzeitigem

Spindelzellensarkom des rechten Ovarium.

Inaugural-Dissertation

zur

Erlangung der Doktorwürde

in der

Medizin, Chirurgie und Geburtshilfe

unter dem Präsidium

von

Dr. Albert Döderlein

o. ö. Professor der Geburtshilfe und Vorstand der Universitäts-Frauenklinik

der medizinischen Fakultät in Tübingen

vorgelegt

von

Hermann Schuster

approb. Arzt aus Duisburg a. Rhein.

ACAD. LUGD. BAT. BIBL.

Tübingen 1898.

Verlag von Franz Pietzcker.

BUCHDRUCKEREI G. SCHNÜRLEN IN TÜBINGEN.

Meinen lieben Eltern!

Digitized by the Internet Archive
in 2026

https://archive.org/details/IA41552309_0202

Der Sexualapparat des Weibes zeigt uns in vielen Fällen eine auffallende Prädisposition zu multipler Geschwulstbildung. Teils begegnen wir auf diesem Gebiete Tumoren, welche über verschiedene Stellen zerstreut, hinsichtlich ihrer histologischen Struktur übereinstimmen, teils finden wir ein gleichzeitiges Vorhandensein von histologisch verschieden gearteten Neubildungen.

Von grossem Interesse ist nunmehr die Frage, wie verhalten sich diese einzelnen Tumoren hinsichtlich ihrer Ätiologie und der Zeit ihres Auftretens zu einander, haben wir den einen als den ursprünglichen anzusehen, von dem aus die andern auf eine der unten näher zu erörternden Möglichkeiten entstanden sind, wie dies z. B. bei Metastasen bildenden Tumoren, Carcinom etc. der Fall sein kann, oder handelt es sich um Neubildungen, deren erste Anlage in die Embryonalzeit zurückfällt, und die nun später der Entstehung nach unabhängig von einander zur Entwicklung gekommen sind.

Im ersteren Falle, wenn wir also einem Tumor gewissermassen die Rolle der Muttergeschwulst zu erteilen, der dann die andern, die Tochtergeschwülste, ihre Entstehung verdanken, zeigen sich folgende Wege, auf denen diese Fortpflanzung zustande gekommen sein kann. Von einem Fortschreiten der Geschwulst per continuitatem sehen wir hier gänzlich ab, da man bei einer solchen Ausbreitungsweise nicht von multipler Geschwulstbildung reden kann. In Betracht kommen:

1. Propagation des Tumors durch Bildung von Metastasen, welche auf dem Blut- oder Lymphwege fortwandern,

2. eine Überimpfung von Keimen auf direktem Wege durch präformierte Kanäle, wie die Tuben etc.; Überwanderung dieser Keime aus dem primären Tumor zu der Stelle hin, an welcher dann secundär der andere sich entwickelt, ein Vorgang, den man mit dem Namen »Impfmetastase« belegt, und der eine Verletzung der bedeckenden Oberfläche an dieser zweiten Stelle zur Voraussetzung hat.

Im Gegensatze zu diesen Anschauungen steht die Annahme, dass die einzelnen Tumoren gar nicht in einem Causalitätsverhältnisse zu einander stehen; wir würden es also hier mit Fällen zu thun haben, in denen multiple von einander unabhängige Geschwulstbildung bei ein und demselben Individuum auftritt. Wie wir z. B. hie und da eine ganz besondere Disposition des gesamten Skelettsystems zu Exostosenbildung finden, so steht auch wohl nichts im Wege, dem Genitaltractus der Frau in einzelnen Fällen eine besondere Neigung zu multipler Geschwulstbildung zuzuschreiben. Eine genügende Erklärung für ein derartiges über die Genitalorgane verstreutes Auftreten von Neubildungen giebt uns die COHNHEIM'sche Theorie von der Ätiologie der Geschwülste, und da der hier zu behandelnde Fall von multiplen Fibromyomen des Uterus und der linken Tube in Verbindung mit einem Spindelzellensarkom des rechten Ovarium wohl auf keine andere Weise hinsichtlich seiner Ätiologie besser erklärt werden kann, scheint es nicht unangebracht, auf COHNHEIMS Theorie mit einigen wenigen Worten einzugehen.

In seinen Vorlesungen über allgemeine Pathologie (Band I, pag. 723 ff.) giebt COHNHEIM eine Übersicht über die Theorien anderer Autoren von der Ätiologie der Geschwülste. Nachdem er sie alle als durch die Erfahrung nicht genügend begründet zurückgewiesen, kommt er zu dem Schlusse, dass die erste Anlage einer Geschwulst in die Embryonalzeit zurückzuverlegen sei.

»Das Einfachste«, sagt er, »scheint mir zweifellos, sich vorzustellen, dass in einem früheren Stadium der embryonalen Entwicklung mehr Zellen produziert werden, als für den Aufbau des betreffenden Teiles nötig sind, so dass nun ein Zellenquantum unverwendet übrig geblieben ist, von an sich vielleicht nur sehr geringfügigen Dimensionen, aber — wegen der embryonalen Natur seiner Zellen — von grosser Vermehrungsfähigkeit.« Für die Entstehung des Sarkoms, »jener wunderbaren Geschwulstform, die den Pathologen und Chirurgen so lange ein Rätsel gewesen ist,« finden wir an einer späteren Stelle folgende spezielle Erklärung: »Wenn es ein Häuflein dichtgedrängter Spindelzellen war, das überschüssig gebildet liegen blieb und nun ganz oder wenigstens teilweise in diesem früheren Entwicklungsstadium verharrte, ist es da nicht sehr begreiflich, ja selbst notwendig, dass die Geschwulst, die nachmals daraus hervorgeht, in toto oder doch partiell aus vielleicht vergrösserten, aber immer dichtgedrängten Spindelzellen besteht, d. h. ein reines Spindelzellensarkom oder eventuell ein mit fibromatösen Partien gemengtes, d. h. Fibrosarkom ist?«

Betrachten wir nun von diesen beiden Gesichtspunkten aus die in der Litteratur aufgeführten Fälle von multipler Geschwulstbildung in dem Genitalapparat der Frau, und sehen wir zu, wie die einzelnen Autoren sich zu dieser Frage stellen, ob sie ein Causalitätsverhältnis zwischen den einzelnen Tumoren annehmen, oder ob sie mit COHNHEIM der Meinung sind, dass die Entstehung der einzelnen Geschwülste unabhängig von einander in der Embryonalzeit zu suchen sei!

Der einschlägigen, mir zur Verfügung stehenden Litteratur entnehme ich zunächst die Fälle, in denen sich dieselbe Geschwulstart an räumlich durch gesundes Gewebe getrennten Orten findet, ein Vorkommen, welches von vornherein den Verdacht eines causalen Zusammenhanges zwischen den einzelnen Tumoren nahelegen könnte. In diese Kategorie gehören

in erster Linie die Fälle von sogenanntem «doppeltem Uteruscarcinom.«

PFANNENSTIEL hat aus der Litteratur 11 solche Fälle zusammengestellt, er führt 2 Möglichkeiten der Erklärung an, indem er sagt: »entweder handelt es sich um eine zufällige Komplikation zweier von einander unabhängiger Erkrankungen, oder aber die beiden Krankheitsherde stehen mit einander in Beziehung, d. h. der eine ist die Metastase des andern. In letzterem Falle muss die histologische Struktur der beiden Krankheitsherde übereinstimmen. Ist dies nicht der Fall, dann erst können wir an die Möglichkeit einer zufälligen Komplikation zweier verschiedener Neubildungen denken und die Beobachtungen denjenigen Fällen an die Seite stellen, in denen sich gleichzeitig Neubildungen benigner oder maligner Art an verschiedenen Organen des Organismus finden. Zuweilen mag wohl eine solche Komplikation zweier verschiedener Carcinome auch am Uterus vorkommen. Doch dürfte dies zu den allergrössten Seltenheiten gehören.«

PASCHEN deutet seine Beobachtung von Carcinoma cervicis et corporis so, dass das Cervixcarcinom das primäre und das Corpuscarcinom als secundäres durch Impfmetastase oder durch Metastase durch den Lymphstrom entstanden ist.

EIX führt verschiedene Beispiele von doppeltem Uteruscarcinom aus der Litteratur an, so von SCHAUTA, STREITS, FLAISCHLEN, RUGE, BINSWANGER u. a. In allen diesen Fällen tritt er für einen Causalconnex dieser Tumoren unter einander ein, sei es nun, dass er den einen als Impfmetastase oder als lymphatische Metastase des andern auffasst, nur in dem von FLAISCHER beschriebenen Falle handelt es sich seiner Ansicht nach um ein ausgesprochenes Portiocancroid, welches unabhängig von einem gleichzeitig vorhandenen Adenocarcinom des Corpus uteri besteht.

REICHEL machte im Jahre 1888 auf das gleichzeitige

Vorkommen von Carcinomen am Uteruskörper und an den Ovarien aufmerksam. Er giebt an der Hand von 5 Fällen, abgesehen von dem Weiterschreiten der Erkrankung per continuitatem, 3 Möglichkeiten des gleichzeitigen Ergriffenseins von Uterus und Ovarien an:

1. »Das Uteruscarcinom ist das primäre, das Ovarium erst secundär metastatisch afficiert.
2. Ein primäres Ovarialcarcinom hat secundär die Schleimhaut des Uterus ergriffen.
3. Beide Organe erkranken gleichzeitig oder doch kurz nachher, aber unabhängig von einander aus gleichen, uns bisher ja noch unbekannten Ursachen.«

Nr. 2 deutet er als Impfmetastase, die zwar nicht auf dem Wege der Lymphbahnen erfolgt, vielmehr ist er der Meinung, dass die Tuben als Kanäle für die Verschleppung dienen, dass also ein Carcinomkeim in ähnlicher Weise wie das Ovulum in das Cavum uteri befördert werde und sich hier festsetze. Eine Miterkrankung der Tuben hält er bei dem so seltenen primären wie secundären Ergriffensein dieser Organe von Carcinom nicht für nötig. Die 3. angeführte Möglichkeit zieht er als sehr unwahrscheinlich nicht in Betracht.

HESSE berichtet von einem Carcinoma corporis uteri mit nachfolgendem Carcinom des Scheideneingangs. Metastasenbildung schliesst er in seinem Falle aus, da die Ausbreitung der Geschwulst unter dieser Voraussetzung einen der Richtung des Lymphstroms entgegengesetzten Weg hätte beschreiten müssen, auch die Möglichkeit einer Erkrankung in der Continuität verwirft er, denn er konnte zwischen beiden Tumoren gesundes Gewebe nachweisen. Er kommt schliesslich zu dem Resultat, die Entscheidung zwischen der Infektionstheorie und der COHNHEIM'schen Erklärung offen zu lassen, je nach dem Standpunkte, den der eine oder andere hinsichtlich dieser Frage einnimmt.

Auch WEHMER teilt zwei hierher gehörige Fälle mit. In dem ersten handelt es sich um ein Carcinoma corporis uteri und adeno-cystoma ovarii mit beginnender carcinomatöser Entartung, in dem zweiten um ein adeno-carcinoma ovarii cum degeneratione myxomatosa stromatis; 5 Monate später wird in diesem letzteren Falle bei der Obduktion ein Carcinoma corporis uteri mit Metastasen und ein Sarkom in der Bauchhöhle nachgewiesen. Für beide Fälle weist WEHMER ein Abhängigkeitsverhältnis der Tumoren unter einander von der Hand, in dem ersteren Falle konnte er die Entstehung eines Ovarialcarcinoms aus einem gewöhnlichen papillären Kystom direkt verfolgen und daraus den sicheren Nachweis der primären Bildung entnehmen. Auch sprechen die nachweisbaren histologischen Unterschiede der einzelnen Tumoren mit Sicherheit gegen eine Metastase oder eine Implantation. Er sieht sich genötigt, »den alten und vielleicht veralteten Begriff »Disposition« zu malignen Erkrankungen wieder hervorzusuchen.«

KALTENBACH demonstrierte in der Gesellschaft für Geburtshilfe und Gynäkologie zu Berlin ein doppelseitiges primäres Tubencarcinom, die linke Tube war bis zu Pflaumengrösse, die rechte bis zu Faustgrösse ausgedehnt. Daraus, dass er das Carcinom doppelseitig primär nennt, wird man wohl entnehmen können, dass er einen ursächlichen Zusammenhang dieser Tumoren unter einander als nicht wahrscheinlich ansieht, doch fehlt leider in dem Berichte jedwede weitere Erklärung hinsichtlich dieser Frage.

SCHÖNHEIMER berichtet von der Ansicht bekannter Autoren über die Möglichkeit eines multiplen Auftretens primärer Carcinome, wenn er sagt: »Das Auftreten multipler Carcinome, d. h. mehrerer primärer Krebse in einem Körper, mögen dieselben gleiche oder verschiedene histologische Struktur besitzen, scheint unter den Beobachtungen der pathologischen Anatomen nicht eben etwas Aussergewöhnliches zu sein. Sie sind sowohl

neben einander als nach einander auftretend von den verschiedensten Autoren geschildert worden, ja von einem Teil derselben, wie ROKITANSKY, FÖRSTER, BIRCH-HIRSCHFELD, wird das Vorkommen multipler primärer Carcinome nur nebenher wie etwas selbstverständliches erwähnt, andere, wie VIRCHOW, BILLROTH, v. WINIWARTER betonen ausdrücklich die Möglichkeit des multiplen Auftretens primärer maligner Tumoren.«

Eine ziemlich häufige Kombination verschiedener Geschwülste ist ferner das Carcinom und Myom des Uterus. So lange derartige Fälle in der Litteratur erwähnt sind, finden wir auch die verschiedensten Ansichten über den Zusammenhang dieser Tumoren unter einander. Viele Autoren begnügen sich damit Fälle derartiger Kombinationen anzuführen, ohne sich darüber auszusprechen, ob sie einen Causalconnex der einzelnen Tumoren unter einander als vorhanden betrachten oder nicht. Von den Übrigen nehmen die einen an, das Myom könne primär carcinomatös degenerieren, eine Frage, um die ein heftiger Streit entbrannt ist, die Andern sind der Ansicht, das Myom vermöge einen Reiz zur Entstehung von Uteruscarcinomen zu bilden, so sieht z. B. SIMPSON bei gleichzeitigem Vorhandensein von Carcinom und Myom des Uterus, das Carcinom als Folge der fortwährenden lokalen Reizung durch das Myom an.

Ob nun das Myom imstande ist, primär carcinomatös zu degenerieren, oder ob das Carcinom durch den Reiz eines Myoms hervorgerufen werden kann, oder ob es endlich möglich ist, wie UTER annimmt, dass ein Myom sich durch den Reiz, welchen ein Carcinom ausübt, bilden kann, diese Frage zu erörtern, ist hier nicht der Platz, von Wichtigkeit ist nur die Thatsache, dass fast alle Autoren einen ursächlichen Zusammenhang zwischen den einzelnen Tumoren finden wollen. Gewissermassen einen Übergang bildet ZUR NEDDEN mit seiner Ansicht. Er ist in dem von ihm beobachteten Falle, in dem es sich um 2 subseröse Myome in Verbindung mit einem

Carcinom der Uterusinnenfläche handelt, der Ansicht, dass sich wohl kaum ein Causalconnex zwischen beiden Tumoren annehmen lässt. Bestimmter spricht sich DIESTERWEG aus, er tritt bei derartigen Komplikationen direkt für eine abnorme embryonale Anlage ein. Nicht unwesentlich ist ferner in dieser Hinsicht die Beobachtung ENGSTRÖMS, welcher in einer Familie, bei der Mutter und den Töchtern bezw. Schwestern, 4mal Myome konstatieren konnte. Auf die übrigen in der Litteratur sich findenden Kombinationen von Myom und Carcinom des Uterus näher einzugehen, würde zu weit führen, hinsichtlich der Ätiologie, des ursächlichen Zusammenhangs der beiden Geschwulstarten unter einander, finden sich dieselben Anschauungen wie sie eben dargelegt worden sind.

Über das gleichzeitige Vorkommen von Carcinom und Sarkom des Uterus sind in der Litteratur 2 Fälle verzeichnet, die unstreitig in dieses Gebiet hineingehören. Der erste wurde von NIEBERGALL beobachtet, er sagt: »Es handelt sich in unserem Falle um 2 histologisch ganz verschiedene Geschwulstformen, die eine zeigt den Habitus eines Carcinoma epitheliale papillare, die andere denjenigen eines Fibrosarkoma reticulocellulare polyposum. In dem Carcinom sind sarkomatöse Partien nicht nachzuweisen, andererseits finden sich ebensowenig carcinomatöse Stellen in dem Sarkom. Es handelt sich also hier offenbar um das Nebeneinandervorkommen von 2 verschiedenen Geschwulstformen — Carcinom und Sarkom.« Ausserdem fanden sich noch bei der gleichen Patientin ein Myom und einige Schleimpolypen. Der zweite, von EMANUEL beschriebene Fall, behandelt ein Rundzellensarkom und gleichzeitiges Carcinom des Uterus, die gleichfalls räumlich von einander getrennt sind. Eine Erklärung bezüglich des Abhängigkeitsverhältnisses dieser Tumoren von einander findet sich auch bei diesen Autoren nicht.

Weit seltener ist das multiple Auftreten von Fibromyomen an den weiblichen Genitalorganen. Während Fibro-

myome des Uterus allein zu den alltäglichen Beobachtungen der Gynäkologen gehören, rechnet man Fibromyome der Tube und des Ovarium mit vollem Recht zu den Seltenheiten.

Was zunächst die Häufigkeit der Fibromyome der Tube betrifft, so sagt BEIGEL von ihnen: »Es ist eigentümlich, dass, während Fibrome des Uterus eines der häufigsten Vorkommnisse an diesem Organe bilden, diese Neubildung an den Eileitern zu den seltensten Erscheinungen gehört, und, wenn sie je gefunden werden, sich auf einen äusserst geringen Umfang beschränken.«

ROKITANSKY ist derselben Ansicht, wenn er sagt: »Der Tumor ist im Allgemeinen selten und überschreitet sehr selten das Volumen einer Erbse oder Bohne.« In ähnlicher Weise sprechen sich VIRCHOW, KLEBS und POZZI aus. Zugleich finden wir bei diesen Autoren ein Urteil über die Grösse, welche derartige Tumoren zu erreichen pflegen. Fast alle Forscher sind der Ansicht, dass diese Neubildungen für gewöhnlich die Grösse einer Erbse oder Bohne nicht überschreiten, nur SIMPSON hat einmal ein kindskopfgrosses Fibromyom der Tube beobachtet.

WINKEL hat nur 5 Fälle von echten und sicheren Fibromyomen der Muscularis tubae ausfindig machen können, denen sich also der hier vorliegende als 6. anreiht. Von diesen sind nur die Beobachtungen von SPÄTH und FABRICIUS genauer beschrieben, über die Fälle von SCHWARTZ und PILLIET finden sich nur kurze Berichte, und der so oft erwähnte Fall SIMPSONS ist nur abgebildet.

Hinsichtlich der Beobachtung SCHWARTZS heisst es in WINKELS Lehrbuch: »Die Krankheiten der Eileiter« pag. 291: Fibromyom der rechten Tube an ihrer Abgangstelle. Laparotomie. Abtragung, Heilung. Das Präparat von der Grösse eines Eies entstammt einer 54jährigen Frau, welche noch menstruierte und unabhängig von den Blutungen an hy-

stero-epileptischen Anfällen litt, die nach der Operation aufhörten.«

Über den Fall PILLIETS wird an gleicher Stelle berichtet: »Fibromyom der rechten Tube. Patientin war wegen doppelseitiger Salpingitis operiert. Die rechte Tube barg in ihrem mittleren Teile ein haselnussgrosses Myom, nur bestehend aus glatten Muskelfasern und Bindegewebe.«

Der von SPÄTH beobachtete Fall wird in der Zeitschrift für Geburtshilfe und Gynäkologie genauer beschrieben. Es handelt sich um eine 39 Jahre alte Frau, die einmal eine normale Geburt mit nachfolgendem normalen Wochenbett durchgemacht und niemals abortiert hat. Seit 2 Jahren leidet sie an häufigem Erbrechen und beständigen Schmerzen in der linken Seite des Unterleibs.

Bei der inneren Untersuchung ist »im hinteren Scheidegewölbe der Rückwand des Uterus aufsitzend ein haselnussgrosser, unregelmässig geformter, steinharter, leicht höckriger, nicht Fluktuation darbietender, wenig beweglicher Tumor zu fühlen, der mit seiner unteren Partie auf die peritoneale Fläche des Scheidengewölbes übergeht. Links von der Gebärmutter, derselben ziemlich dicht anliegend und sie nach rechts schiebend, ist eine hühnereigrosse Geschwulst zu fühlen, welche ungefähr dieselbe Konsistenz darbietet, wie der eben erwähnte retrouterine Tumor. Die linke Tube scheint sich in dieser Geschwulst zu verlieren, das linke Ovarium ist aus derselben durch das Tastgefühl nicht abzusondern.«

Durch die Operation wird ausser dem Fibrom der linken Tube ein subseröses und ein kleines intraparietales Fibroid der Gebärmutter erkannt. Nachdem dann SPÄTH nachgewiesen — was WINKEL allerdings nicht voll und ganz anerkennen will, — dass seine Tubengeschwulst keine entzündliche, sondern eine echte Neubildung sei, kommt er zu dem Schlusse, dass es sich in seinem Falle um eine Fibromatosis der aus den

Müllerschen Gängen entstandenen Gebilde handelt, d. h. also auch er greift zum Zwecke der Erklärung des multiplen Auftretens von Fibromen im Sinne der COHNHEIMSCHEN Theorie, auf die Embryonalanlage zurück.

FABRICIUS untersuchte, wie WINKEL mitteilt, den Einfluss, welchen die Myome des Uterus auf ihre Umgebung ausüben; er fand bei einem Material von 42 Fällen nur ein Myom. Dieses Myom beschreibt er »als kirschkerngrossen Tumor, der offenbar von der Ringmuskulatur der Tube ausgeht, da man diese Muskelfasern direkt in den Tumor hineinziehen sieht, während der Tumor sich zwischen den Blättern des lig. latum entwickelt.« Nicht ganz so selten wie die Fibromyome der Tube sind die des Ovarium. Hinsichtlich der Häufigkeit fand:

HILDEBRANDT	unter	37	Ovarialtumoren	3 Fibrome,
K. v. BRAUN	„	81	„	1 „
LÖHLEIN	„	172	„	7 „
OLSHAUSEN	„	293	„	6 „

Auf die einzelnen in der Litteratur verzeichneten Fälle von Ovarialfibromen einzugehen ist hier nicht der Ort, für uns sind nur die Fälle von Bedeutung, in denen bei multiplen Fibromen auch die Ovarien von dieser Geschwulstart befallen sind. Sind schon die Fibrome des Ovarium, wie aus obigen Daten hervorgeht, ziemlich selten, so sind derartige Kombinationen noch viel seltener.

(1) (2) LÖHLEIN beobachtete 2mal doppelseitige Ovarialfibrome und (3) 1mal Fibrom des Ovarium zugleich mit Fibrom des Corpus uteri. (4) ORTHMANN beschreibt ein doppelseitiges Myxofibrom der Ovarien und (5) OSTROGRADZKA ein Fibromyom beider Ovarien bei einer 33jährigen Nullipara. (6) SIMS schildert multiple Fibroide des Uterus bei gleichzeitigem Vorhandensein von Fibroid eines Ovarium.

Von einer Kombination, wie sie in dem hier zu behandelnden Falle vorliegt, Sarkom des Ovarium und Fibromyom

des Uterus, finde ich 2 Beobachtungen, die auch in der nachfolgenden Statistik kurz aufgeführt sind.

W. ZANGEMEISTER berichtet von einer 44 Jahre alten Patientin, bei welcher vor der Operation die Diagnose »Maligne Neubildungen beider Ovarien; crystische Degeneration, Parametritis. Vergrösserung des Uterus» gestellt wurde. Die Operation ergab ein kindskopfgrosses Sarkom des linken Ovarium und 2 apfelgrosse dem Uterusfundus aufsitzende subseröse gestielte Myofibrome, denen sich noch ein an der linken Uterusseite anhaftendes kirschengrosses subseröses Myom zugesellte. Ferner erfahren wir bei WINKEL von einer Patientin, welche wegen Myxoidkystoms, dessen maligne Degeneration befürchtet wurde, punktiert worden war. Die nachfolgende Operation liess ein Sarkom und Myxoidkystom des Ovarium und zugleich ein mannskopfgrosses Myom des Uterus erkennen.

Dies sind alle mir aus der Litteratur bekannten Fälle, welche in diese Kategorie hineingehören; eine Erklärung über den Causalconnex der einzelnen Tumoren unter einander finde ich in keinem der mir zur Verfügung stehenden Berichte.

Von einem sonstigen Zusammentreffen verschiedener Geschwulstarten in den weiblichen Genitalien trifft man in der Litteratur noch folgende Beobachtungen:

GOFFE berichtet von einem Falle, in welchem er ein Sarkom und zugleich multiple Fibroide des Uterus fand, LAURENT beschreibt gleichfalls Fibromyome mit Sarkomen am Uterus.

Von DYDIER erhalten wir einen Bericht über ein Fibrom des Uterus mit einem Kystom des Ovarium, eine Kombination, die auch sonst noch vielfach beschrieben wird; DE VOSS hat einen Fall von Fibrom, Myxom und Epitheliom an demselben Uterus beobachtet.

Leider stand mir eine ausführlichere Schilderung dieser letzteren, sowie mancher anderer ähnlich gearteter Fälle nicht

zu Gebote, ich kann also auch von dem Standpunkt der betreffenden Autoren hinsichtlich der Ätiologie dieser Tumoren und ihres ursächlichen Zusammenhangs nicht berichten.

Werfen wir jetzt einen Überblick über die oben ausgeführten Ansichten bezüglich des Causalconnexes der Tumoren bei multipler Geschwulstbildung, so ergiebt sich die Thatsache, dass die wenigsten Autoren, bei denen sich hierauf hinweisende Angaben finden, unumwunden für die COHNHEIMSCHE Theorie eintreten. PFANNENSTIEL giebt die Möglichkeit einer zufälligen Komplikation zu, nimmt sie aber, wenigstens in Beziehung auf das doppelte Uteruscarcinom, als sehr selten an, PASCHEN, REICHEL, SIMPSON u. A. sprechen sich für einen ursächlichen Zusammenhang der einzelnen Tumoren aus, desgleichen EIX in der Mehrzahl der Fälle, nur den Fall FLISCHERS will er nicht in diese Gruppe eingereiht wissen. HESSE lässt die Frage zwischen den beiden Anschauungen offen; WEHMER und ZUR NEDDEN glauben bei ihren Beobachtungen keinen Causalconnex annehmen zu dürfen, KALTENBACH scheint sich auf den Boden der COHNHEIMSCHEN Theorie zu stellen, DIESTERWEG spricht sich direkt für eine abnorme embryonale Anlage aus. SCHÖNHEIMER erwähnt die Ansichten von Autoren, wie ROKITANSKY, VIRCHOW u. A., die die Möglichkeit des multiplen Auftretens maligner Tumoren zugestehen, ob sie aber den Grund hierfur in der embryonalen Anlage suchen, darüber bemerkt er nichts. Auch NIEBERGALL und EMANUEL teilen nur mit, dass sich in den von ihnen beschriebenen Fällen gleichzeitig Carcinom und Sarkom gefunden habe, hinsichtlich der Ätiologie geben auch sie keine Erklärung.

Wenn nun auch die Möglichkeit eines Abhängigkeitsverhältnisses der einzelnen Tumoren, die zugegebenermassen in manchen Fällen zur Wahrscheinlichkeit, ja selbst zur Gewissheit werden mag, durchaus nicht ganz von der Hand zu weisen ist, so giebt es doch sicherlich auch eine grosse

Anzahl von Fällen, bei deren Deutung hinsichtlich ihrer Ätiologie man gezwungen ist, eine embryonale Anlage der Neubildungen anzunehmen. Wie wollte man z. B. ein Fibrom des Uterus und ein gleichzeitiges Dermoidkystom des Ovarium, ein Fall, der vor einiger Zeit in der hiesigen Universitätsfrauenklinik zur Beobachtung kam, und der an anderer Stelle näher behandelt werden wird, in einen ursächlichen Zusammenhang bringen! Auch für den vorliegenden Fall von multiplen Fibromyomen des Uterus und der linken Tube neben gleichzeitigem Spindelzellensarkom des rechten Ovarium scheint uns die Deutung im Sinne der COHNHEIMSCHEN Theorie als die glücklichste und einzig zu Recht bestehende.

Es handelt sich um eine 46 Jahre alte Wagnersfrau, A. Pr. aus H., dieselbe giebt an, ausser an im Kindesalter überstandenen Masern niemals erkrankt gewesen zu sein. Vater und Mutter starben aus unbekannter Ursache, die 4 Geschwister der Patientin leben noch und sind gesund. Die Periode trat im 14. Lebensjahre auf, war 2tägig, 4wöchentlich, mit geringem Blutverlust, hie und da mit Schmerzen; die letzte Periode war 10 Tage vor der Aufnahme. Die Patientin hat eine normale Entbindung und eine Frühgeburt in der 12. Schwangerschaftswoche durchgemacht. Da sie seit mehreren Jahren Schmerzen in der Nabelgegend verspürt und ein allmähliches Grösserwerden ihres Leibes bemerkt, sieht sie sich veranlasst, ärztliche Hülfe in Anspruch zu nehmen.

Die am 29. X. 1897 vorgenommene Untersuchung führt bei der kräftig konstituierten Patientin zu folgendem Resultat: Der Leib ist ziemlich stark vorgetrieben, es besteht ein Hängebauch, die grösste Peripherie beträgt 103 cm. An den Bauchdecken zeigen sich zahlreiche alte Striae, der Nabel ist eingezogen. Inguinaldrüsen sind nicht tastbar; die Bauchdecken sind kolossal fettreich. Im Abdomen fühlt man einen ballotierenden, frei beweglichen ca. kindskopfgrossen harten Tumor, dem rechts in der Höhe des Nabels deutlich ein kleiner knolliger aufsitzt. Die Vulva klafft, das Frenulum ist erhalten.

Bei der inneren Untersuchung findet man einen leichten Prolaps der vorderen und hinteren Scheidewand. Die Portio ist konisch, hart nach hinten gerichtet, der Muttermund ist grübchenförmig. Die Portio scheint direkt in den Tumor überzugehen. Beim Hin- und Herbewegen des Tumors glaubt man eine Mitbewegung des Uterus wahrzunehmen. Bimanuell ist wegen der Dicke der Bauchdecken

nichts herauszutasten. Bei der Spiegeluntersuchung sieht man aus dem äusseren Muttermund einen kleinen Polypen ragen. Die Sondierung ergiebt eine Uteruslänge von 8 cm.

Die Blase ist nicht dislociert, der Harn ist eiweissfrei. Vom Rectum aus ist im linken Scheidegewölbe eine segmentartige Verhärtung zu fühlen.

Die Brüste sind sehr gross, ziemlich fettreich, der Drüsenkörper ist gleichfalls sehr gross, der Warzenhof pigmentiert, die Warze ziemlich flach, es bestehen mammae pendulae.

Lungen und Herz zeigen normalen Befund.

Es wird auf Grund dieser Untersuchung die Diagnose: „Solider Tumor des rechten Ovarium (Carcinom?), Fibroide des Uterus und Metastasen am Uterus und der linken Tube« gestellt, und infolgedessen zur Operation (Totalexstirpation) geschritten.

Bei der am 12. XI. 1897 von Herrn Professor Dr. Döderlein vorgenommenen Laparotomie zeigt sich folgendes:

Nach Eröffnung der Bauchhöhle durch einen Schnitt vom Nabel bis zur Symphyse entleert sich eine ziemliche Menge ascitischer Flüssigkeit, gleichzeitig repräsentiert sich ein kindskopfgrosser, solider, oberflächlich grauweisser Tumor, der ausgedehnte Verwachsungen mit dem Netze zeigt; zunächst werden die Adhäsionen versorgt. Der Tumor geht vom rechten Ovarium mit einem Stiel aus, derselbe wird doppelt unterbunden und der Tumor abgetrennt. Nach Eventration sieht man am Uterus verschiedene kleinere und grössere Knollen (Metastasen?). Nach Unterbindung beider Parametrien mit Dechamp'schen Nadeln wird vorne die Blase mit dem Paquelin losgetrennt und von unten her mit der Scheere die Scheide eröffnet, nach weiteren Unterbindungen an der Basis des ligamentes wird der Uterus vollständig entfernt. Es erfolgt die Vernähung der Scheide und des Peritoneums von oben. Zum Schlusse der Bauchwunde werden Peritoneum und Fascie durch fortlaufende Catgutnaht, und die Haut durch tiefgreifende Silkworm — und Catgutnaht vereinigt. Als Verband dient Airolpaste mit Watte.

Beschreibung des Präparates (Rückansicht).

(Vergl. die Abbildung am Schlusse der Arbeit.)

Langgestreckter Uterus, auf dem kurz gestielt ein nussgrosses subseröses Myom sitzt. Weitere grössere und kleinere interstitielle Myome befinden sich in der Vorderwand und dem oberen Teile der hinteren Wand. Rechts vorne in der Nähe des Tubenansatzes befinden sich 2 gestielte ca. haselnussgrosse Knoten (Myome? Metastasen?), weitere derartige kleinere Knötchen sind vorne unter dem Ansatz

des subserösen Myoms und hinten links in der Gegend des Ansatzpunktes des lig. ovarii. In der linken Tube, 2 Querfinger vom Uterus entfernt, ist ein über erbsengrosser harter Knoten. Im Cervix ist ein kleiner Schleimpolyp. Rechts vom Uterus befindet sich der Ovarialtumor.

Die im hiesigen pathologischen Institute durch Herrn Professor Dr. v. BAUMGARTEN und Herrn Dr. HENKE vorgenommene mikroskopische Untersuchung lässt den Ovarialtumor als Spindelzellensarkom erkennen, während die Tumoren des Uterus und der linken Tube als Fibromyome diagnostiziert werden.

Das weitere Befinden der Patientin post operationem gestaltete sich folgendermassen: Am 26. XI. wurden die Nähte entfernt, es zeigte sich, dass die Wunde per primam intentionem geheilt war; der Urin war in Ordnung. Am 3. XII. klagt die Patientin darüber, dass sie den Urin nicht halten könne, derselbe geht durch die Vagina ab; es wird eine Blasenscheidenfistel diagnosticiert, im übrigen konnte die Patientin am 10. XII. als geheilt entlassen werden, mit dem Bemerken, sie solle sich in 1/4 Jahre zur Beseitigung der Blasenscheidenfistel wieder einstellen.

Betrachten wir jetzt diesen Fall von denselben Gesichtspunkten aus wie die oben erwähnten Kombinationen multipler Geschwulstbildung in den weiblichen Genitalien!

Von Metastasenbildung auf dem Blut- oder Lymphwege kann hier absolut keine Rede sein, ebensowenig von einer Impfmetastase, da Fibromyome bekanntermassen überhaupt keine Metastasen machen, und da ferner die Metastasen eines Sarkoms — von dem ungewöhnlichen Wege der Ausbreitung, den man in diesem Falle annehmen müsste, ganz abgesehen — jedenfalls wieder als Sarkome imponieren müssten. Ein Abhängigkeitsverhältnis dieser verschiedenen Tumoren können wir also mit Bestimmtheit von der Hand weisen, eine genügende Erklärung hinsichtlich der Entstehung findet diese Kombination nur durch die Annahme, dass die erste Anlage der Neubildungen im Sinne der zu Anfang näher aufgeführten COHNHEIMSCHEN Theorie in der Embryonalzeit zu sehen ist,

und dass die Tumoren sich dann später völlig unabhängig von einander weiter entwickelt haben.

Nachdem wir so versucht haben diese Kombination von Geschwülsten zu erklären, führt uns eine weitere Betrachtung des Falles auf die einzelnen Tumoren selbst. Von einer eingehenden Abhandlung über die Fibromyome des Uterus können wir in Anbetracht des so häufigen Vorkommens derselben an dieser Stelle absehen, die wenigen Fälle von Fibromyom der Tube sind weiter oben schon angeführt, es bleibt hier noch das Sarkom des Ovarium.

»Die Sarkome«, sagt PFANNENSTIEL in seiner Abhandlung über die Sarkome des Eierstockes, »ähneln in ihrem äusseren Verhalten, ihrer Gestalt, Grösse und Farbe im allgemeinen sehr den Fibromen, nur ist die Geschwulstoberfläche für gewöhnlich glatter. Ihre Konsistenz ist verschieden, meist weicher als die Fibrome. Es kommen sowohl Spindelzellen- als Rundzellensarkome vor, erstere sind häufiger, zeigen ein derberes Gefüge und ähneln den Fibromen am meisten.«

Was zunächst die Häufigkeit der Ovarialsarkome betrifft, so fanden sich:

bei COHN	unter	100	Ovarialtumoren	10	Sarkome,
„ LEOPOLD	„	26	„	5	„
„ BILLROTH	„	86	„	3	„
„ SCHRÖDER	„	600	„	10	„
„ v. BRAUN	„	81	„	2	„ 2 Cystosarkome
„ OLSHAUSEN	„	293	„	9	„ 3 „
„ HAAS	„	53	„	3	„
im patholog. Institut München	„	15	„	5	„
in der Heidelberger chirurg. Klinik	„	329	„	33	„

Rechnet man diese einzelnen Daten zusammen, so ergiebt sich ein Befund von 80 Sarkomen und 5 Cystosarkomen unter 1583 Ovarialtumoren, immerhin ein seltenes Vorkommen!

In der Litteratur finde ich mehr oder minder ausführliche Angaben über 191 Fälle, die ich hinsichtlich des Alters der Patientinnen, des einseitigen oder doppelseitigen Auftretens der Tumoren, ihrer histologischen Struktur, der Therapie und des Erfolges, soweit hierüber berichtet wird, nachstehend kurz anführe.

W. ZANGEMEISTER: Beiträge zur klin. Chirurgie, 1896, pag. 397 ff.

1) Magdalene K. aus Westhofen, 47 Jahre alt. Spindelzellensarkom beider Ovarien. Operation versucht, doch unmöglich. Exitus.

2) Bertha D. aus Heilbronn, 45 Jahre alt. Kystoma sarcomatosum. Operation. Heilung.

3) Philippine Sch. aus Tennweiler-Frohnbach, 35 Jahre alt. Sarkom beider Ovarien (nähere Beschreibung fehlt). Operation. Heilung.

4) Rosine D. aus Schillingstadt, 25 Jahre alt. Fibrosarkom des linken Ovarium. Operation. Exitus.

5) Lisette H. aus Heilbronn, 25 Jahre alt. Ödematöse Fibrosarkome beider Ovarien. Der linke Tumor ist kindskopfgross, der rechte nierenförmig. Operat. Exitus nach 1 Jahre.

6) Susanne W. aus Bretten, 44 Jahre alt. Sarkom beider Ovarien und subseröse gestielte Myofibrome des Uterus. Der linke Ovarialtumor ist kindskopfgross, die Myofibrome apfelgross. Operat. Hlg.

7) Anna R. aus Bretten, 30 Jahre alt. Alveoläres grosszelliges Rundzellensarkom. Operat. Hlg.

8) Katharina B. aus Neckarau, 22 Jahre alt. Grosszelliges Rundzellensarkom, Tumorgrösse: 22 × 26 × 10 cm. Operat. Exitus.

9) Katharina K. aus Ladenburg, 50 Jahre alt. Sarkom beider Ovarien, linker Tumor mannskopfgross, rechter faustgross. Operat. Exitus.

10) Katharina W. aus Mannheim, 65 Jahre alt. Tumor des linken Ovarium, 25 × 24 × 11 1/4 cm., 3150 gr., bietet teils das Bild eines fast vollständig verfetteten Fibromyom. Die übrigen Teile: Fibrosarkom, hie und da grossrundzellige Bezirke von alveolärem Habitus.

11) Katharina St. aus Schwabsberg, 23 Jahre alt. Gefässreiches alveoläres Sarkom. Gewicht: 2 Kilogr. Operat. Hlg.

12) Friederike Sch. aus Lenach, 28 Jahre alt. Plexiformes Fibrosarkom mit starker colloider Degeneration. Operation. Hlg.

13) Katharina R. aus Kaiserslautern, 67 Jahre alt. Kystaden. papillifer. cylindrocellulare des rechten Ovarium, Fibrosarkom des linken Ovarium mit Follikel. Operat. Exitus.

14) Elisabeth K. aus St. Wendel, 57 Jahre alt. Kystaden. sarcomatosum cylindrocellulare. Operat. Hlg.

15) Karoline G. aus Fischbach, 20 Jahre alt. Alveoläres grosszelliges Rundzellensarkom, Grösse: 22 × 18 × 14 cm. Operat. Hlg.

16) Pauline H. aus Frankenbach, 44 Jahre alt. Fibrosarkom, kopfgross. Operat. Hlg.

17) Katharina W. aus Zeiskam, 41 Jahre alt. Rundzellensarkom mit myxomatöser Degeneration. Grösse: 22 × 18 × 10 cm. Operation. Hlg.

18) Katharina F. aus Wiesenthal, 38 Jahre alt. Cystosarkom beider Ovarien, linkes mannskopfgross, rechtes faustgross. Operat. Hlg.

19) Christine M. aus Lambrecht, 45 Jahre alt. Spindelzelliges Cystosarkoma ovarii. Operat. Exitus durch spätere Metastasen.

20) Katharina B. aus Essthal, 31 Jahre alt. Spindel- und Rundzellensarkom. Operat. Exitus.

21) Auguste G. aus Marbach, 32 Jahre alt. Angiosarkom. Grösse: 18 × 15 × 11 cm. Operat. Exitus an Recidiven.

22) Klara H. aus Mannheim, 29 Jahre alt. Rundzellensarkom mit Erweichung, halbkopfgross, 20 × 20 × 10 cm. Operat. Exitus.

23) Apollonia E. aus Deidesheim, 50 Jahre alt. Rundzellensarkom des rechten und einfache folliculäre Cyste des linken Ovarium. Operat. Exitus zu Hause.

24) Jacobine S. aus Heidelberg, 54 Jahre alt. Sarkom mit Metastasen. Operat. nicht beendigt. Ausgang unbekannt.

25) Luise K. aus Heilbronn, 50 Jahre alt. Fibrosarkom. Operation, Hlg.

26) Margarete B. aus Weingarten, 51 Jahre alt. Adenosarkom. Grösse: 20 × 18 × 10 cm. Operat. Hlg.

27) Lisette B. aus Kallstadt, 20 Jahre alt. Infiltriertes Rundzellensarkom. Grösse: 24 × 17 × 11 cm. Operat. Exitus.

28) Fanny Oestr. aus Ehrstädt, 48 Jahre alt. Alveoläres Spindel- und Rundzellensarkom; an einzelnen Stellen carcinomähnliche Partien. Operat. Exitus nach 3 Monaten.

29) Helene D. aus Epfenbach, 47 Jahre alt. Sarkoma fusocellulare. Operat. Exitus.

30) Regine W. aus Ludwigshafen, 50 Jahre alt. Zerfallendes Rundzellensarkom, kopfgross, Gewicht: 6 Kgr. Operat. Hlg.

31) Marie Sch. aus Ehrstädt, 44 Jahre alt. Sarkoma fusocellulare beider Ovarien. Beide Tumoren gleichgross, Gewicht zusammen: 5 Kgr. Operat. Exitus zu Hause an Schwäche.

32) Maria B. aus Welschlach, 47 Jahre alt. Sarkoma fusocellulare. Grösse: 20 × 16 × 10 cm. Operat. Hlg.

33) Bertha G. aus Wiesbaden, 57 Jahre alt. Proliferierendes Angiosarkom. Grösse 26 × 17 × 11,5 cm. Gewicht: 3,4 Kgr. Operation. Hlg.

34) Johanne W. aus Worms, 51 Jahre alt. Fibrosarkom. Operation. Hlg.

35) Frl. T. aus Oppenheim, 21 Jahre alt. Alveoläres Rundzellensarkom. Gewicht: 4750 gr. Operat. Hlg.

36) Katharine F. aus Weiler, 48 Jahre alt. Rundzellensarkom. Operation. Exitus.

37) Philippine M. aus Wallertheim, 48 Jahre alt. Spindel- und Rundzellensarkom (Medullärsarkom). Operat. Exitus.

38) Veronika F. aus Langenbrücken, 47 Jahre alt. Uniloculäres Kystom des linken und Fibrosarkom des rechten Ovarium. Operation. Hlg.

39) Charlotte D. aus Darmstadt, 42 Jahre alt. Spindelzellensarkom beider Ovarien. Grösse rechts: $11^1/_2 \times 6 \times 5$ cm, links: $11 \times 6 \times 8$ cm. Operat. Exitus später an tb.(?) Bauchfellentzündung.

Fälle von Olshausen. (Renz: Zur Casuistik der Sarkome des Ovarium. In.-Diss. Tübingen 1891.)

40) Frau Stoss, 27 Jahre alt. Spindelzellensarkom. Grösse eines schwangeren Uterus im 7. Monate. Operat. Hlg.

41) Frau Oertel, 51 Jahre alt. Spindelzellensarkom. Grösse: $17 \times 5 \times 9$ cm. Operat. Hlg.

42) Frau Ahlert, 31 Jahre alt. Kleinzelliges Rundzellensarkom, nahezu mannskopfgross. Gewicht: 1875 gr. Operat. Hlg.

43) Frl. L., 19 Jahre alt. Gestieltes Myxosarkom, nahezu mannskopfgross. Gewicht: 2 Kgr. Operat. Exitus am 6. Tage post operat. an Sepsis.

44) Frau Blume, 30 Jahre alt. Myxosarkom, mannskopfgrosser Tumor. Operat. Hlg.

45) Frl. P., 20 Jahre alt. Sarkom, kindskopfgross.

46) Frau Mühlpfort, 33 Jahre alt. Mischung von Spindelzellen-, Rundzellen- und Fibrosarkom beider Ovarien. Operat. Hlg.

47) Frl. M., 21 Jahre alt. Grosszelliges Spindelzellensarkom, mannskopfgross. Operat. Hlg.

48) Frau Böttcher, 58 Jahre alt. Cystosarkom, Gewicht 10 Pfd. Operat. Exitus 5 Stunden post. operat. an Blutverlust.

49) Fr. Burkhardt, 25 Jahre alt. Sarkom von halber Faustgrösse. Operat. Hlg.

50) Frl. Wagemann, 23 Jahre alt. Sarkoma mixtum. Gewicht: 3 Pfd. Bau der Geschwulst stellenweise der eines Fibroms oder Fibrosarkoms, stellenweise der eines grosszelligen Rundzellensarkoms. Operation. Hlg.

51) Frau Winkler, 67 Jahre alt. Grosszelliges Spindelzellensarkom. Gewicht: 10 Kgr. Operat. Hlg.

52) 53jährige Patientin. Cystosarkom. Exitus ohne Operat.

53) Beigel (Frauenkrankheiten, Bd. I. p. 440), 65jährige Pat. Rundzellensarkom. Operat. Hlg.

54) Stilling (Deutsche Klinik 1868, No. 20), 30jährige Pat. Spindelzellensarkom. Operat. Exitus am 7. Tage post operat. an brandiger Peritonitis.

55) Stiegele (Württemberg. Korrespondenzbl. 1872. No. 28), 31jährige Pat. Diagnose „Cystosarkom" ohne Operat. gestellt. Gebrauch von Jodnatriumwasser. Nach 16 Wochen Durchbruch ins Rectum. Nach 1 Jahre vollständige Heilung.

56) Spiegelberg (Monatshefte für Geburtskunde, Bd. 30, pag. 380), 36jährige Pat. Beiderseitiges Sarkom. Exitus ohne Operation. Bei der Section fand man folgende Grösse der Tumoren: rechts $20 \times 12 \times 4$ cm, links: $15 \times 10 \times 4$ cm.

57) Kolaczeck (Virchows Archiv, Bd. 75. p. 399), 33jährige Patient., bei welcher bei Gelegenheit einer wegen eines Beckentumors ausgeführten Laparotomie auf dem Bauchfelle eine Anzahl kleiner (bis erbsengrosser) Geschwülste mit oft himbeerartigem Aussehen der Oberfläche angetroffen wurden, und die Untersuchung an der Leiche „Sarkom" ergab. K. spricht die Vermutung aus, dass das Bauchfell gleichzeitig mit den Ovarien im embryonalen Leben von einem Fehler primae formationis betroffen und mit den Keimen wirklicher Deckepithelien durchsetzt worden sei.

58) Hertz (Virchows Archiv Bd. 36. p. 97), 38jährige Pat. Sarkom beider Ovarien mit secundären Knoten in der Pleura und im Peritoneum. Exitus ohne Operat.

59) Lobeck (Winkels klin. Studien und Berichte I. 1874. p. 353), $19^3/_4$ jährige Pat. Spindelzellensarkom von über Mannskopfgrösse. Gewicht 3850 gr. Exitus ohne Operat. an Embolie der Art. pulmonalis infolge Thrombose der vena hypogastrica.

60) Winkel (Lehrbuch der Frauenkrankheiten 1886), 18jährige Patientin, mit Myxoidkystom, combiniertes Ovarialsarkom. Exitus infolge einer $^1/_2$ Jahr später vorgenommenen Excision eines Sarkomes am Nabelring.

(61) Sarkom mit Myxoidkystom, zugleich mannskopfgrosses Myom des Uterus. Operat. Patientin lebt noch bei einer $1^3/_4$ Jahre post operat. eingezogenen Erkundigung.

62) Lange (Berl. klin. Wochenschrift 1877, No. 49), 48jährige Pat. Sarkom. Operat. Hlg.

63) 17jähriges Frl. Cystosarkoma ovarii dextri. Operat. Exitus nach 10 Wochen an metastatischen Sarkomen.

64) Elischer (Deutsche med. Wochenschrift No. 15. 1876), 37jährige Patientin. Beiderseitiges Fibrosarkom. Exitus ohne Operat.

65) Elder (Tr. Lond. obst. Soc. 1883. p. 130), 54jährige Pat. Spindelzellensarkom des rechten Ovarium. Operat.

66) Wilks (Transact. path. Soc. Lond. X, p. 146), 18jährige Pat. Sarkom des Magens und der Ovarien, cocosnussgross. Exitus ohne Operation.

67) Murray (Transact. path. Soc. XXVI, 1875 p. 143), 48jährige Pat. rechtsseitiges Ovarialsarkom, mehrfache Punktionen. Exitus.

68) Renz (Zur Kasuistik der Ovarialsarkome. In.-Diss. Tübg. 1891), 22jährige Pat. alveoläres Sarkom. Gewicht 8 Pfd. Operation. Hlg.

69) Marchand (Demonstration im ärztlichen Verein zu Marburg, 2. XI 1892), 4jähriges Mädchen. Kleinzelliges Sarkom des Ovarium mit Übergang auf den Dünndarm. Sectionsbericht.

70) E. Bignard, 17jähriges Mädchen. Sarkomatöser Ovarialtumor von weicher Beschaffenheit, in welchem mikroskopisch Bündel quergestreifter Muskelfasern, die sich nach allen Richtungen durchkreuzten, nachgewiesen wurden.

71) Adam, 17jähriges Mädchen. Grosszelliges Rundzellensarkom, kindskopfgross. Gewicht: 4670 gr. Sectionsbefund aus dem phatol. Institut München.

72) Pick (Centralblatt für Gynäkologie Bd. 18, No. 39, p. 940), 18jährige Pat. Dichtzelliges Spindelzellensarkom mit fibrosarkomatösen Partien von über Mannskopfgrösse. Gewicht: 15 Pfd. Operation. Hlg.

73) 16jähriges Mädchen. Ungemein zellreiches Rundzellensarkom von über Mannskopfgrösse. Operat. Hlg.

74) Rieder, 19jähriges Mädchen. Doppelseitiges grosszelliges Ovarialsarkom, secundäre Sarkomatose des Peritoneum, namentlich der Serosa des Magens und der retroperitonealen und inguinalen Lymphdrüsen. Sectionsbefund.

75) Haas, 16jähriges Mädchen. Rundzellensarkom, welches an einigen Stellen den Charakter eines Angiosarkoms trug, fast kindskopfgross. Gewicht: 2550 gr. Länge, Breite, Dicke Längs- und Breitenumfang verhielten sich wie 28: 16: 8: 48: 41 cm. Operat.

76) Victoria Sch., 36 Jahre alt. Beiderseitiges Rundzellensarkom.

77) Vonnegut (Ein Beitrag zur Kasuistik der Ovarialsarkome. In.-Diss. München 1896), 14jähriges Mädchen. Alveoläres Sarkom beider Ovarien mit Übergreifen auf das Corpus uteri.

78) B. Schultze, Rundzellensarkom des rechten Ovarium. 3malige Punktion, dann Laparotomie. Hlg.

79) Frau Lucas aus R., 30 Jahre alt. Sarkom des rechten Ovarium. Operat. Hlg.

80) Frau Thiele aus B., 55 Jahre alt. Spindelzellensarkom des linken Ovarium. Operat. Hlg.

81) Frau Gruner aus G., 31 Jahre alt. Sarkom des Ovarium. Gewicht: 765 gr. Operat. Hlg.

82) Macdonald, 52jährige Frau. Sarkom des linken Ovarium. Operat. Hlg.

83) R. Seeger (Über solide Tumoren der Ovarien. In.-Diss. München 1888. Präparate aus der pathol.-anat. Sammlung München), Spindelzellensarkom beider Ovarien. Das rechte Ovarium ist apfelgross, das linke hühnereigross.

84) Rundzellensarkom des Ovarium.

85) Carcinoma sarcomatosum beider Ovarien. Fontane (Zur Lehre von den bösartigen Geschwülsten des Eierstocks. In.-Diss. Berlin 1895. Fälle von Gusserow).

86) Sarkom des linken Ovarium. Operat. Hlg.

87) Sarkom beider Ovarien. Operat. Exitus.

88) Sarkom beider Ovarien. Operat. Exitus.

89) Cystosarkom des rechten Ovarium. Operat. Exitus an Recidiven.

90) Cystosarkom des rechten Ovarium. Operat. blieb unvollendet. Exitus an Collaps.

91) R. Seeger (cfr. 83—85), Carcinoma sarcomatosum des linken Ovarium. Tumor: 23 × 16 × 13 cm. Fontane (cfr. 86—90).

92) Fibrosarkom beider Ovarien. Operat. Exitus an Peritonitis.

93) Sarkom des rechten Ovarium. Operat. Hlg.

94) Leopold (Demonstration von Präparaten. Archiv für Gynäkologie, Bd. XIII. p. 155), 42jährige Frau. Doppelseitiges Fibrosarkom. Exitus an Ascites und metastatischen Darmsarkomen.

95) 20jährige Pat., Rundzellensarkom. Exitus an Entzündung des Tumors und Peritonitis.

96) Schultz-Schultzenstein (Centralblatt f. Gyn. 1898 No. 1), 70jährige Frau. Intraligamentäres Myosarkom.

97) Leopold (Centralblatt für Gynäkol. 1887, p. 128), 22jährige Pat. Sarkom des Ovarium. Operat. Hlg.

98) Schramm (Centralblatt f. Gyn. 1897, pag. 453), 47jährige Pat. Spindelzellensarkom des linken Ovarium. Gewicht: 13 1/2 Pf. Operat. Hlg.

99) Sänger (Centralblatt f. Gyn. 1888, No. 26. p. 430), Fibrosarkoma ovarii von Kindskopfgrösse.

100) Seymour (Centralblatt f. Gyn. 1897, No. 37, p. 1123), 48jährige Frau. Vorfall eines sarkomösen Eierstocks. Eiförmige Geschwulst von 10 cm Länge, 20 cm Umfang, 170 gr. Gewicht.

101) Meinert (Centralblatt f. Gyn. 1897, No. 6, p. 173), Rundzellensarkom des linken Ovarium. Gewicht 2 Kgr.

102) Kötschau (Centralblatt f. Gyn. 1897, No. 21. p. 627),

52jährige Frau mit doppelseitigem über kindskopfgrossem Ovarialsarkom. Am Uterus gleichzeitig mehrere interstitielle kleine Myome und Schleimhautpolypen in der linken Tubenecke. Exitus an Herzschwäche.

103) Küster (Berl. klin. Wochenschrift. XXV. No. 50. p. 1018), Cystosarkom des Ovarium, kindskopfgrosse gestielte Geschwulst. Op.

104) Willigk (Prager Vierteljahrschrift 1854, Bd. 44. p. 112), 26jährige Wöchnerin. Sarkoma phyllodes des rechten Ovarium. Sectionsbefund.

105) Heine (Über solide Ovarialtumoren. In.-Diss. Köthen 1894). 62jährige Pat. Sarkoma Ovarii sinistri, Exitus im Verlauf desselben Jahres an Rippenfell- und Lungenentzündung.

106) 18jährige Pat. Sarkoma ovarii dextri. Operat. Exitus.

107) 30jährige Pat. Sarkoma duplex. Links gänseeigross. Operation. Hlg.

108) 37jährige Pat. Sarkoma ovarii dextri; kleinzelliges Rundzellensarkom von ziemlicher Grösse. Fibrom des linken Ovarium. Punktion. Exitus.

109) 24jährige Pat. Sarkoma ovarii sinistri. Operat. Hlg.

110) 58jährige Pat. Sarkoma ovarii dextri. Operat. Hlg.

111) Riehm (Ein Fall von Fibrosarkom des Ovarium. In.-Diss. Tübingen 1896), 45jährige Pat. Fibrosarkom des rechten Ovarium. Operat. Hlg.

112) Olshausen, Frau Spengler, 49 Jahre alt. Spindelzellensarkom von Hühnereigrösse.

113) Weinlechner, 21jährige Pat. Beiderseitiges Rundzellensarkom. Gewicht: 700 bezw. 600 gr.

114) Theilhaber (Münchener med. Wochenschrift Bd. 40. No. 28. p. 534), Frau G., 24 Jahre alt. Schon intra vitam wurde ein Unterleibstumor festgestellt, der vom Ovarium auszugehen schien. Exitus infolge hochgradigen Pleuraexsudates. Bei der Section finden sich Rundzellensarkome beider Ovarien. Rechtes Ovarium: $10^1/_2 \times 6 \times 2$ linkes: $8 \times 4^1/_2 \times 1^1/_2$ cm.

115) Pfannenstiel, 47jährige Pat. B. M. grosszelliges Rund- und Spindelzellensarkom des linken Ovarium, mannskopfgross.

116) Lang, 27jährige Pat. Beiderseitiges kindskopfgrosses Rundzellensarkom.

117) Sophie Pf., 52 Jahre alt. Kindskopfgrosses Fibrosarkom des rechten Ovarium.

118) Unkraut, 48jährige Pat. Gemischtes $1^1/_2$ mannskopfgrosses Sarkom des linken Ovarium.

119) Friedländer, F. St., 57 Jahre alt. Sarkomatöses Kystom des rechten Ovarium.

120) Amon, 61jährige Pat. Einseitiges cystöses Fibrosarkom des Ovarium von Kindskopfgrösse.

121) 43jährige Pat. Gemischtes mannskopfgrosses Sarkom des linken Ovarium.

122) Aus dem phatolog. Institut München, 61jährige Pat. Fast $1^1/_2$ mannskopfgrosses Sarkom des linken Ovarium. Gewicht: 4300 gr.

123) Winkel, Frau E., 40 Jahre alt. Sarkom des rechten Ovarium.

124) Frau E., 62 Jahre alt. Sarkom des Ovarium.

125) Frau L., 35 Jahre alt. Sarkom des linken Ovarium.

126) Lehmann, 29jährige Pat. Kleinzelliges Sarkom des linken Ovarium. Grösse: $27 \times 17 \times 17$ cm.

127) Kluge (In.-Diss. Marburg), 11jähriges Mädchen. Rundzellensarkom mit myxomatösen Partien. Operat. Exitus nach 2 Monaten an Recidiven.

128) Merttens, 13jähriges Mädchen. Vom linken Ovarium ausgehendes Sarkom. zellreiches, kleinzelliges Rundzellensarkom. Ellipsoid von 23:15 cm Axenlänge. Operat. Hlg.

129) Brindel (Gaz. mèd. de Paris), Sarkom beider Ovarien.

130) Fraipont (An. soc. mèd. chir. de Liège 1877), Fibrosarkom des Ovarium.

131) Polaillon (Bull. et mém. Suc. de. chir. de Paris 1888), Cystosarkom des Ovarium.

132) Rheinstädter (Centralblatt für Gyn. 1878), Angiosarkoma ovarii in einer Leistenhernie bei einer 68jährigen Patientin. Operat. Hlg.

133) Fassbender (Berl. klin. Wochenschrift 1880 p. 588), 68 jährige Patientin. Cystosarkom des Ovarium. Gewicht: $15^1/_2$ Pfd. Operat. Hlg.

134) Doran, Doppelseitiges Ovarialsarkom bei einem im 7. Monate lebend geborenen Kinde.

135) Coe (Te New-York Fourn. of. Gyn. and Obst. Vol. IV), Fibrosarkom des Ovarium bei einem jungen Dienstmädchen, 2 faustgross.

136) G. H. Mallet (Med. Rec. New-York. Vol. 45. pag. 237), Rundzellensarkom des Ovarium. Operat. Hlg.

137) Mc. Lean (The New-York Journ. of. Gyn. and Obst. Vol. IV. Febr. No. 2. p. 183), Cystosarkom des Ovarium mit kleinen Rund- und Spindelzellen.

138) F. C. Turner (Trans. Pathol. Soc., London 1892/93 Vol. 44 p. 183), 6jähriges Kind. Medullarsarkom des Ovarium.

139) F. H. Wippin (V. Y. med. Tourn. Vol. 59. p. 172), beiderseitiges Fibrosarkom des Ovarium.

140) Coe (Tr. of the obst. Soc. of New-York), Sarkom des linken Ovarium.

141) Cushier (Med. Rec. 1887, Jan. 1), Fibrosarkom des Parovarium.

142) Hitschcoek, Sarkom des Ovarium.

143) Price (Med. News. Philad. 1887, pag. 606), Spindelzellensarkom des Ovarium.

144) Henry C. Byford (Am 7. of. obst. Dec. 88 pag. 1289), Sarkom des Ovarium.

145) D. T. Nelson (J. am. M. am. Chicago 1888 XI p. 602—606), Sarkom des Ovarium.

146) Purell (Brit. M. J. London 1888 II p. 1049), Sarkom des Ovarium.

147) H. P. C. Wilson (Maryland M. J. Balt. 1888/89 XX. p. 7—9), Fibrosarkom des Ovarium. Operat.

148) 149) L. E. Neale (Maryland M. J. Balt. 1891/92 XXVI. p. 512—518), 2 Fälle von Sarkom des Ovarium.

150) Leith Napier (Tr. of the obst. Soc. of London Vol. 33. pag 29), Spindelzellensarkom des Ovarium.

151) J. D. Malcolm (Tr. of the obst. Soc of London. Vol. 38 p. 167), Myxomatöses Sarkom des Ovarium mit ausgedehnter schleimiger Degeneration.

152) Dirner (Orvosi hetilap No. 12), 33jährige Patientin. Mannskopfgrosses Sarkom des linken Ovarium.

153) Cavazzani (Rio veneta di sc. med. Venezia 1887 VI. 348), Sarkom des Ovarium.

154) D. Antona, Sarkom des Ovarium.

155) L. Bergesio (Osservatore Torino 1888, pag. 529—533), 15 jährige Pat. Cystosarkom des rechten Ovarium.

156) 157) Mykerttschjantz (Journ. akuscherstwa i sherkich bolesnej), 2 Fälle von Sarkom des Ovarium.

158) Meredith (Demonstration in der geburtshülfl. Gesellschaft zu London), zwei solide Ovarialtumoren bei einer Patientin entfernt; rechts: Fibrosarkom, 6 1/2 Pfd.; links 1 1/2 Pfd. In letzterem herrschten die zelligen Elemente noch mehr vor.

159) M. Handfield-Jones (Tr. obst. soc. Lond. (1889), 1890 XXXI. p. 126-129) Fibrosarkom des rechten Ovarium.

160) Matlakowsky, Cystosarkom beider Ovarien.

161) Stolypinski, 8jähriges Mädchen. Sarkom des linken Ovarium. Operat.

162) Freeborn (Med. Rec. N. Y. p. 154), Sarkom des Uterus und des Ovarium.

163) Laroyenne, Beiderseitiges Ovarialsarkom.

164) Smith, Spindelzellensarkom des Ovarium.

165) 166) A. H. Cordier (Am. Journal obst. N. Y. Bd. 31. pag. 55 und Kansas Citg M. Rec. 1894 Bd. 11, p. 397), 2 Fälle von Sarkom des Ovarium.

167) Cullen (Johns Nopkins Hosp. Bull. Baltim. 1894 Bd. V. p. 134), Angiosarkom des Ovarium.

168) Dakin (Transact. of the obst. Soc. of London Vol. 36. 1894, pag. 313), Sarkom des Ovarium.

169) Davis (Am. J. of obst. N. Y. März 1896, p. 363), 49jährige Patientin. Rundzellensarkom des Ovarium mit cystischer Degener tion. Operat. Exitus.

170) Förster (Tr. of the N. Y. obst. Soc. Am. Journ. of obst. Januar 96 p. 80), Kind von 4½ Jahren. Kleinzelliges Rundzellensarkom des linken Ovarium. Exitus an Recidiven.

171) Lipinsky (Jurn. akuscherstwa 1 shenckich bolesnej), Sarkom des rechten Ovarium. Operat.

172) Van Hassel (Belg. Gesellschaft f. Gyn. u. Geburtsh. Brüssel), Sarkom beider Ovarien. Operat. Exitus an Recidiven.

173) M. Desbonnets (Arch. de Tocolog. et de Gyn. Vol. XXII. Nro. 7), Cystosarkoma des rechten Ovarium mit Fibromen am Uterus.

174) A. E. Bradley (Med. News Phil. Bd. 66, pag. 44), Sarkom des Ovarium. Operat. Hlg.

175) Mann (A. zegedi m. k. bábaképezda 1884—1894), 61jährige Pat. Cystosarkom des rechten Ovarium. Operat. Hlg.

176) Ph. Marson (Lanelt, Vol. I. p. 151), kindskopfgrosses Sarkom des rechten Ovarium. Operat. Exitus nach 3 Monaten an Recidiven.

177) Mc. Lean (Tr. of the N. Y. obst. Soc. Am. J. of obst. N. Y. Jan. 96, p. 79), Fibrosarkom des rechten Ovarium. Gewicht: 7½ Pfund. Operat. Hlg.

178) F. Page (Lancet Nro. 3774), Ovarialsarkom bei einem Kinde.

179) Martin (Zeitschrift f. Geb. u. Gyn. Bd. 26, p. 222), 32jährige Patientin. Rundzellensarkom beider Ovarien, gänseeigrosse Tumoren. Operat. Kachexie.

180) Rokitansky (Zeitschrift der Gesellschaft der Aerzte in Wien, Bd. 37, 1860), 66jährige Pat. Faustgrosses Cystosarkom des linken Ovarium.

181) Szurminski (In.-Diss. Breslau 1872), 45jährige Pat. Fibrosarkom des rechten Ovarium. Grösse: 29 × 23 cm. Gewicht: 180 gr. Exitus.

182) Clemens (Deutsche Klinik 1873, Nro. 3), 42jährige Pat. Medullarsarkom des linken Ovarium. Gewicht: 80 Pfund. Exitus.

183) Patholog. Institut Leipzig, 46jährige Pat. Doppelseitiges Spindelzellensarkom. Gewicht: 1760 gr. Grösse: rechts 18 × 11 × 10 cm, links: 14 × 9 × 8 cm. Exitus an Marasmus.

184) 24½jährige Pat. Spindelzellensarkom beider Ovarien. Grösse: rechts kinderfaustgross, links: etwas kleiner. Exitus an Lungenödem.

185) 29jährige Pat. Beiderseitiges Spindelzellensarkom. Tumoren doppelt so gross als die normalen Ovarien. Exitus an Peritonitis. W. H. Wenning (Am. J. obst. N. Y. 1888 XXI. p. 1214—1219).

186) Sarkom beider Ovarien und einer Tube bei einem jungen Mädchen.

187) H. A. Kelly (Johns Hopkins Hosp. Rep. Balt. 1890 II. pag. 173 bis 176), Cystosarkom des Ovarium.
Washington B., Atlee (Philadelphia) (Verhandlungen der Amer. gyn. Gesellsch. 1877).

188) (189) (190) (191) 4 Fälle von Ovarialsarkomen. 3 wurden operiert, einer Patientin wurde die Operation abgeraten. 2 mal wurden beide Ovarien entfernt und 1mal nur das eine. Alle 3 Patientinnen starben, die erste 13 Tage post operationem, die beiden andern 4 Monate post operationem an Recidiven.

In dieser Statistik finden wir in 129 Fällen eine Angabe des Alters der einzelnen Patientinnen. Auffallend ist das häufige Vorkommen von Ovarialsarkomen um die Zeit des Klimakterium, auch ZANGEMEISTER nimmt um das 48. Lebensjahr einen Höhepunkt der Erkrankungszahlen an. Selbst die früheste Kindheit bleibt nicht verschont, wie der Fall DORANS beweist, in welchem sich doppelseitige Ovarialsarkome bei einem im 7. Monate lebend geborenen Kinde fanden. Auf die einzelnen Jahrzehnte verteilen sich die Erkrankungszahlen nach unserer Statistik, wie folgt.

Es erkrankten im Alter von:

1 Tag	bis	10 Jahren	5	Patientinnen
11 Jahren	„	20	„ 20	„
21 „	„	30	„ 25	„
31 „	„	40	„ 19	„
41 „	„	50	„ 32	„
51 „	„	60	„ 15	„
61 „	„	70	„ 13	„

Die älteste Patientin war die Schultz-Schultzensteins, deren Alter auf 70 Jahre angegeben wird.

Hinsichtlich der Grösse der einzelnen Tumoren finden sich die verschiedenartigsten Angaben, von den kleinsten bis zu einem solchen von 80 Pfd. Gewicht, welchen CLEMENS bei einer 42jährigen Patientin beobachtete.

Was den histologischen Charakter der Neubildungen betrifft, so zeigt uns die Statistik:

28 Rundzellensarkome,
22 Fibrosarkome,
20 Spindelzellensarkome,
18 Cystosarkome,
17 Mischformen.

Bei den übrigen fehlt ein genauerer Bericht über den mikroskopischen Befund.

In 40 Fällen war die Erkrankung doppelseitig, in den übrigen einseitig.

Von sonstigen Autoren finden:

LEOPOLD	unter	12	Erkrankungen	7	doppelseitige,
OLSHAUSEN	„	14	„	1	„
PICK	„	23	„	9	„
ZANGEMEISTER	„	39	„	10	„
LADOUCE	„	38	„	8	„

Hinsichtlich der Prognose spricht sich PICK folgendermassen aus:

1) »Die Prognose der Eierstocksarkome jedweder Struktur ist eine infauste bei doppelseitiger, eine bei weitem bessere, ja meist günstige, bei einseitiger Lokalisation.
2) Rundzellensarkome treten vorwiegend doppelseitig, d. i. in maligner Form auf. Da, wo sie sich einseitig entwickeln, können sie sehr gutartig sein, jedenfalls nicht bösartiger, als die einseitigen Spindelzellensarkome.
3) Bei Ovarialsarkombildung besteht im jugendlichen Alter eine besondere Disposition zur Rundzellenstruktur.

4) Rundzellensarkome des Eierstockes befallen vorwiegend jugendliche Individuen.»

Vergleichen wir hiermit die Resultate obiger Statistik:

1) Unter den doppelseitigen Erkrankungen finden wir 13 Fälle, die nach der Operation tötlich verlaufen sind von den einseitig erkrankten Patientinnen starben nach der Operation: 27.
2) Die Rundzellensarkome traten 5mal doppelseitig und 23mal einseitig auf.
3) Von den Patientinnen im Alter bis zu 20 Jahren erkrankten 7 an Rundzellensarkom,
4) die übrigen Rundzellensarkome fanden sich bei älteren Individuen.

Unter 92 operierten Fällen bemerken wir 54 Heilungen und 38 Todesfälle. Zu beachten ist aber hierbei, dass zu den Todesfällen auch diejenigen gerechnet sind, bei denen erst im Laufe späterer Jahre nach der Operation, sei es infolge von Recidiven, sei es infolge einer intercurrenten Erkrankung der Tod eingetreten ist. Ohne Operation starben 6.

Die einzige dauernden Erfolg versprechende Therapie besteht in der Exstirpation der Tumoren. Dieselbe ist hier um so mehr angebracht, als bekanntlich die Ovarialsarkome eine günstigere Prognose in Bezug auf Heilbarkeit bieten, weil sie nicht die Neigung zeigen, sich so schnell zu vergrössern, und andere Organe in Mitleidenschaft zu ziehen, wie dies z. B. bei dem Carcinom der Fall ist. Während man früher von der Operation der Ovarialsarkome in den meisten Fällen Abstand nahm — C. Braun warnte sogar vor der Operation — hat sich jetzt wohl mit Recht der Grundsatz Geltung verschafft, jedes Ovarialsarkom operativ zu entfernen, die Exstirpation aller sarkomatösen Partien bietet nach den heutigen Erfahrungen eine bei weitem bessere Prognose als jede andere palliative Behandlungsweise.

Zum Schlusse erlaube ich mir, Herrn Prof. Dr DÖDERLEIN für die Anregung zu dieser Arbeit, sowie für die gütige Überlassung des Materials und für die freundliche Unterstützung bei der Abfassung meinen innigsten Dank auszusprechen.

Litteratur.

(Ausser den in der Statistik der Ovarialsarkome aufgeführten Werken.)

Cohnheim, Vorlesungen über allgemeine Pathologie.
Pfannenstiel, Beitrag zur pathologischen Anatomie und Histogenese des Uteruskrebses auf Grund eines weiteren Falles von „doppeltem Uteruscarcinom an der Gebärmutter.“ (Centralblatt für Gynäkologie (XVII.)
Paschen, Ein Fall von doppeltem Uteruscarcinom. (Centralblatt für Gynäkologie XIX.)
Eix, Über einen Fall von doppeltem Uteruscarcinom. In.-Diss. Würzburg 1894.
Reichel, Über das gleichzeitige Vorkommen von Carcinom des Uteruskörpers und des Eierstockes. (Ztschrft f. Geb. u. Gyn.XV).
Hesse, Ein Fall von primärem Carcinoma corporis uteri mit nachfolgendem Carcinom des Scheideneingangs. In.-Diss. Jena 1896.
Wehmer, Über gleichzeitiges Vorkommen bösartiger Geschwülste des Uterus und des Ovarium. In.-Diss. Würzburg 1894.
Kaltenbach, Ein doppelseitiges primäres Tubencarcinom. (Zeitschrift f. Geb. und Gyn. XIV.)
Schönheimer, Zur Multiplicität maligner Tumoren. (Dtsche. med. Wochenschrift 1893.)
Zur Nedden, Über Kombination von Carcinom und Myom des Uterus. In.-Diss. Bonn. 1895.
Beigel, Die Krankheiten der weiblichen Genitalien.
Rokitansky, Lehrbuch der patholog. Anatomie.
Virchow, Geschwülste.
Klebs, Pathologische Anatomie der Geschlechtsorgane.
Pozzi, Lehrbuch der Gynäkologie.
Winkel, Lehrbuch der Frauenkrankheiten.
Späth, Ein Fall von Fibroid des Eileiters. (Zeitschrift. f. Geb. u. Gyn. XXI.)
Olshausen, Handbuch der Frauenkrankheiten.
A. Martin, Die Krankheiten der Eileiter.
Schauta, Lehrbuch der gesamten Gynäkologie.
Veit, Handbuch der Gynäkologie.
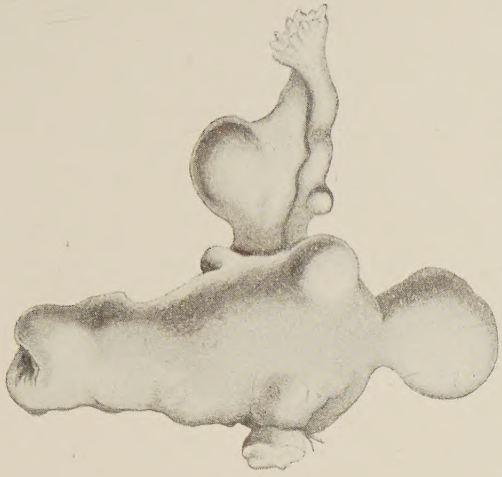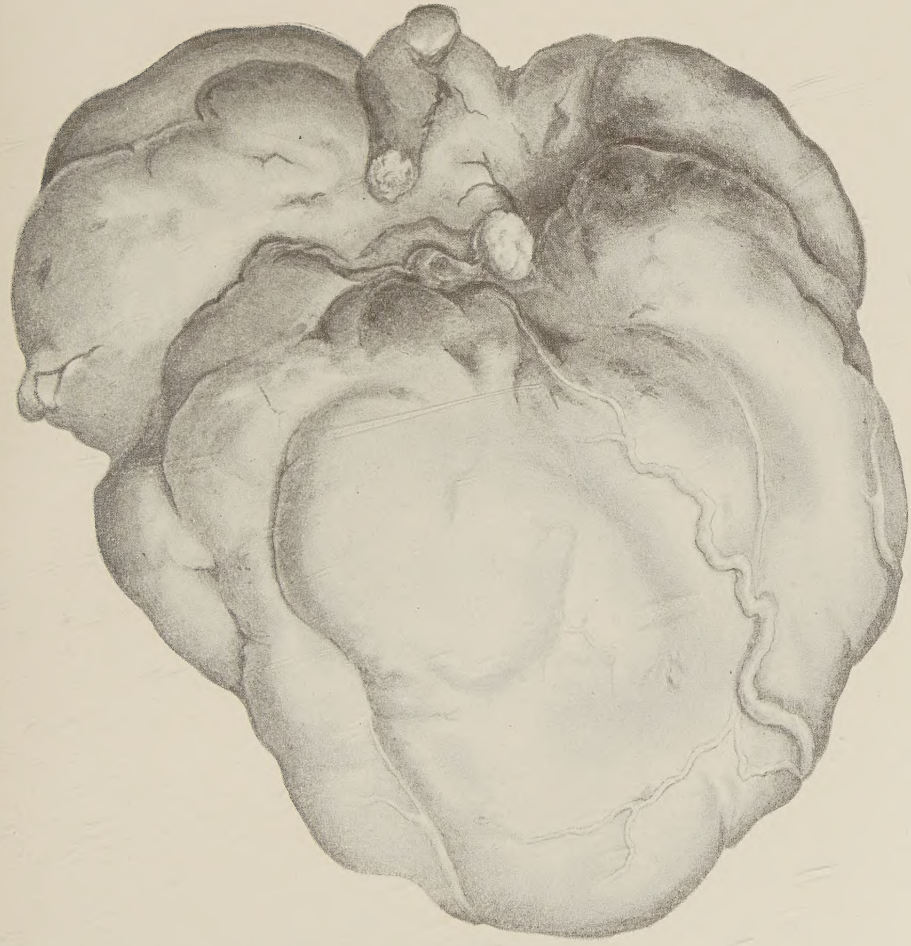
Frommels Jahresbericht über die Fortschritte auf dem Gebiete der Geburtshilfe und Gynäkologie.
Archiv für Gynäkologie.
Centralblatt für Gynäkologie.
Zeitschrift für Geburtshilfe und Gynäkologie.
Wahrendorf, Fibromyome und Carcinome des Uterus. In.-Diss. Berlin. 1887.
Teichmann, Über maligne Ovarialtumoren. In -Diss. Jena 1887.
Virchow, Archiv für patholog. Anatomie.